

CLÍNICA UNIVERSIDAD DE LA SABANA
UNIVERSIDAD DE LA SABANA
DEPARTAMENTO DE FARMACOLOGÍA CLÍNICA
CASO CLÍNICO TERAPÉUTICO SEMANAL 22 DE OCTUBRE 2020
ACTIVIDAD ACADÉMICA

Información general

Edad: 78 años,
Procedencia: Chía,
Informante: El paciente,
Católico,
Ocupación: Hogar.

MC: Tengo tos, fiebre y me siento ahogada.

Mujer con cuadro clínico de 9 días de evolución, consiste en tos seca, acompañada de dolor torácico, tipo pleurítico, intensidad 7/10, y disnea en reposo.

Refiere además fiebre de 38.6°C, sin patrón específico de presentación.

Revisión por sistemas

Deposiciones diarreas (5 veces), desde hace 5 días, sin moco, ni sangre.

Odinofagia, y disgeusia de 5 días de evolución.

No cefalea, ni alteración de la conciencia.

No refiere síntomas neurológicos.

Antecedentes

Patológicos: Hipertensión Arterial, y artrosis.

Quirúrgicos: No refiere.

Farmacológicos: Losartán 50 mg VO al día, y omeprazol 20mg al día (ocasionalmente).

Exposicionales: No refiere contacto estrecho con pacientes sintomáticos respiratorios o diagnóstico de COVID-19.

Hospitalarios: No refiere.

Familiares: No refiere.

G4P4C0A0.

Examen físico

PA135/88mmHg, FC96x/min FR18x/min, SaO₂90% T 36°C

Peso: 65 kg Talla: 160 cm IMC: 25.4Kg/m²

Tórax expansible simétrico, ruidos cardíacos rítmicos sin soplos, ruidos respiratorios con roncus en bases.

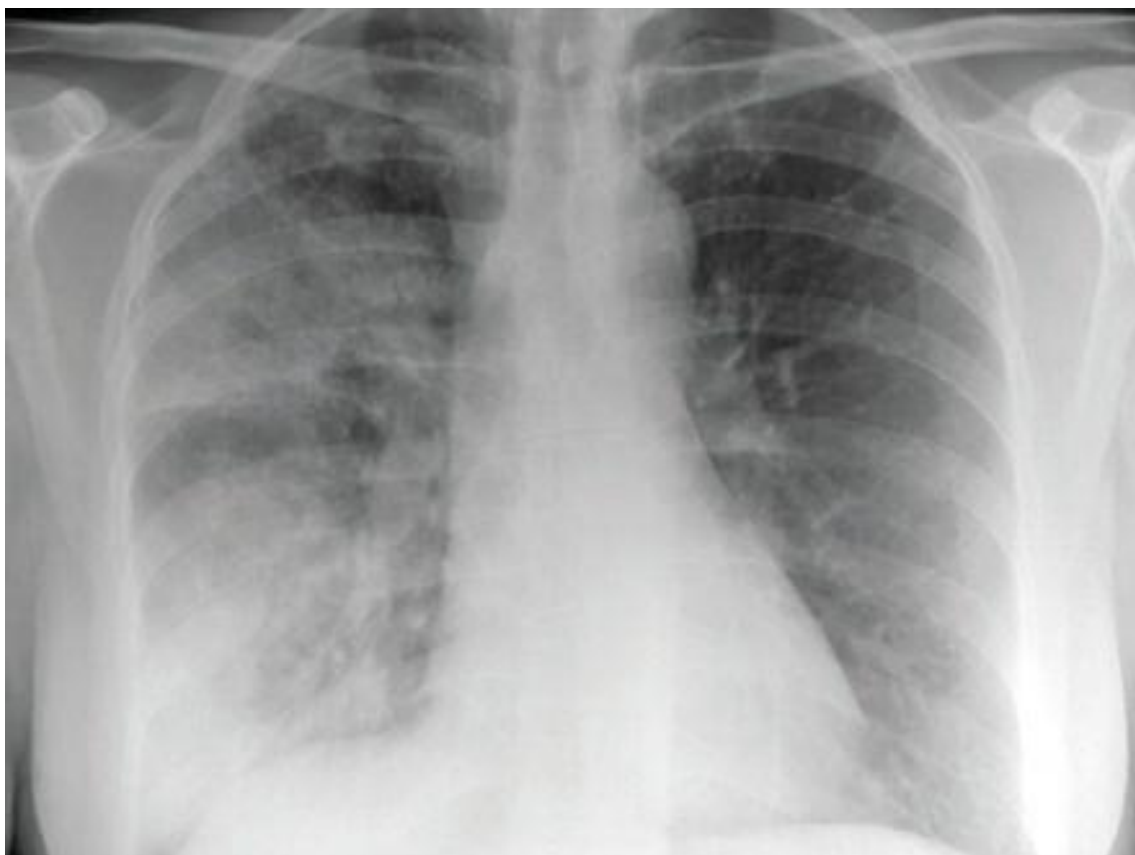
Abdomen no doloroso, no signos de irritación peritoneal.

Neu. Alerta, orientado, eulálico, no alteración en pares craneales, sin signos de irritación meníngea.

Paraclínicos

Hemograma	Ingreso
Leucocitos	7.710cels
Diferencial N/L	N5453cels :71.3% L1730cels :22.4%.
Hemoglobina	14.4gr/dL (VCM84.3 CHCM27.4)
Plaquetas	210.000Cels

Radiografía de tórax



SE HACE LA CORRELACIÓN CLÍNICO TERAPÉUTICA DEL SÍNDROME DE HIPERINFLAMACIÓN POR SARS COV2.